

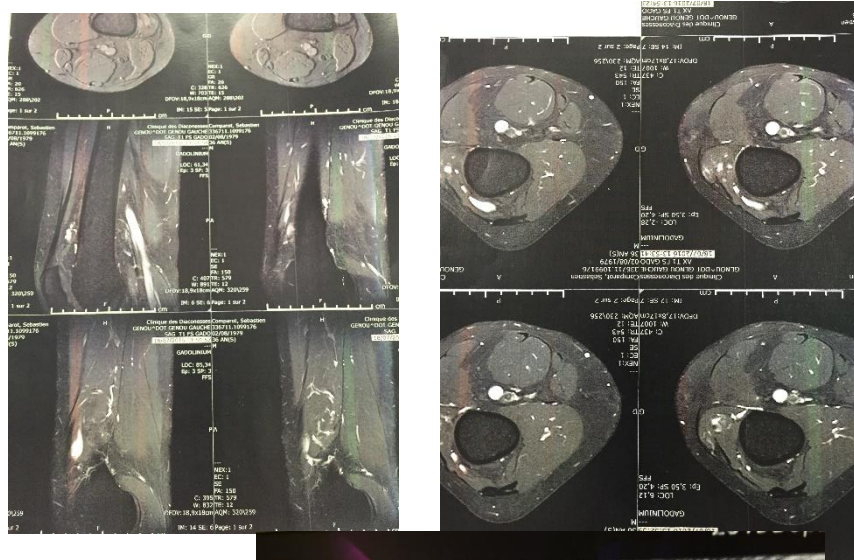
Malformation veineuse

Dans le cadre du Master Class de la
SFMV 2016

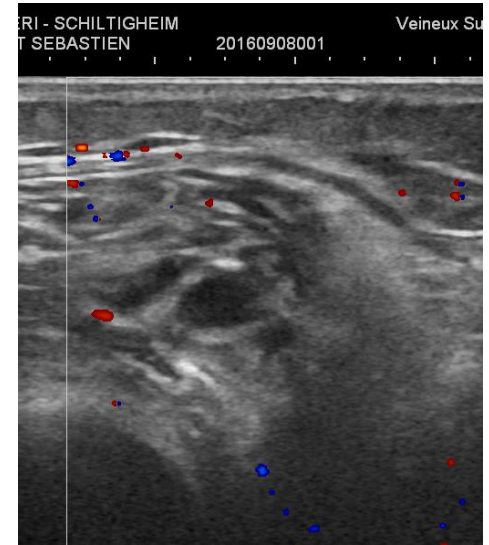
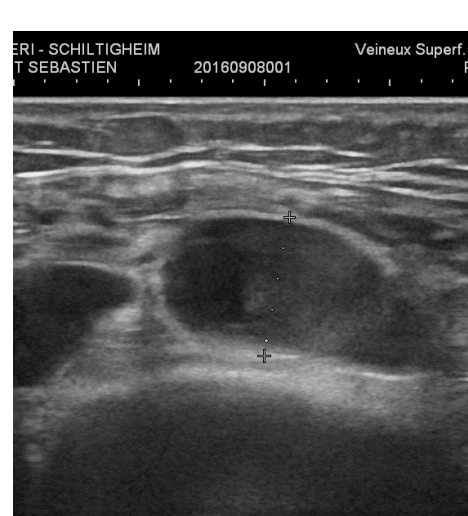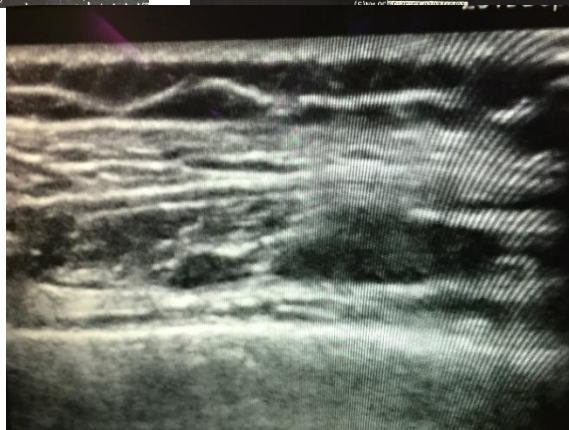Docteur Bruno Burcheri, médecin vasculaire, Strasbourg-
Schiltigheim, clinique des diaconesses

Cas clinique

- Un patient de 37 ans, sportif, ancien traumatisme minime de la cuisse gauche, présente une douleur récidivante au niveau de la partie supérieure du genou gauche depuis quelques années surtout à l'effort. Il s'est fait déjà opéré d'un kyste synovial pour la même douleur.
- Le dernier bilan radiographique, échographique évoquent un kyste synovial : formation biloculée liquidienne allongée 40 x 32 x 6 mm
- L'IRM du genou avec injection gado: formation tubulisée liquidienne débutant au niveau du récessus supra patellaire et se prolongeant au niveau intramusculaire au sein de muscle vaste latéral, connectée aux structures vasculaires et qui évoque donc une malformation vasculaire.

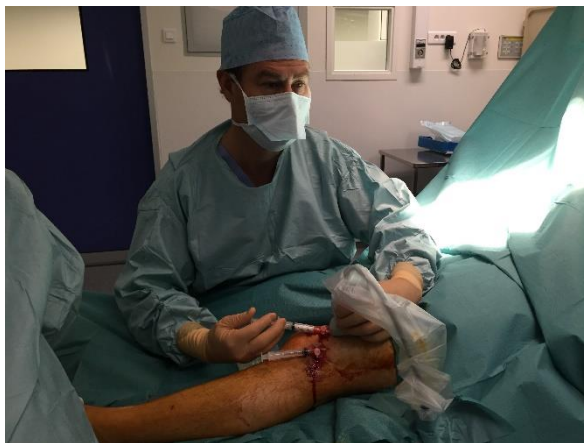

IRM



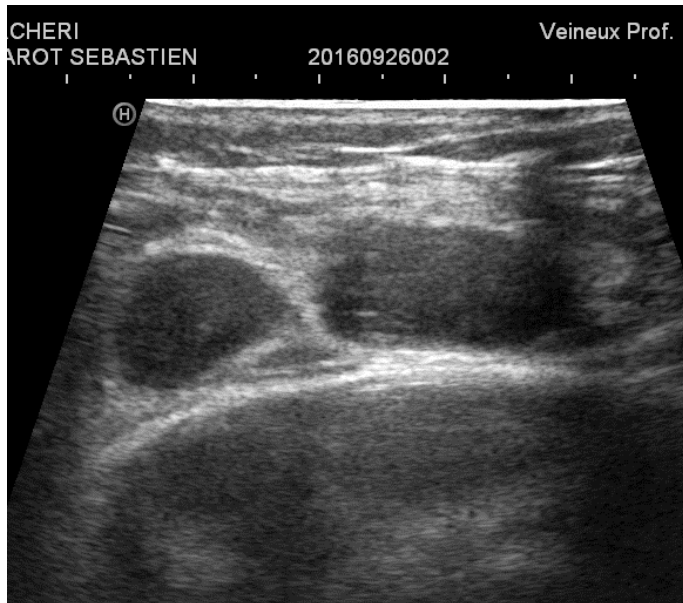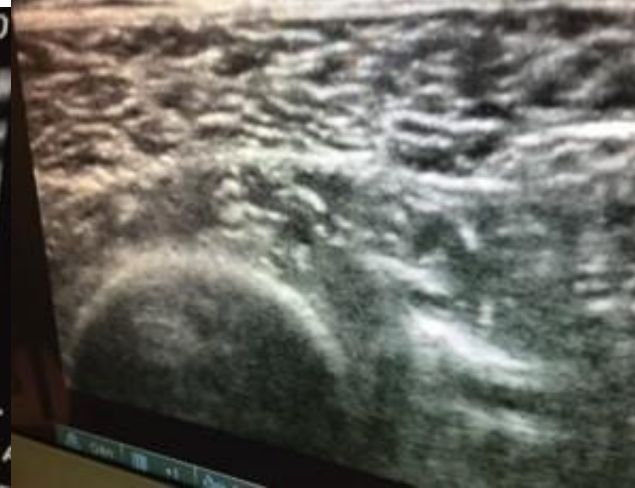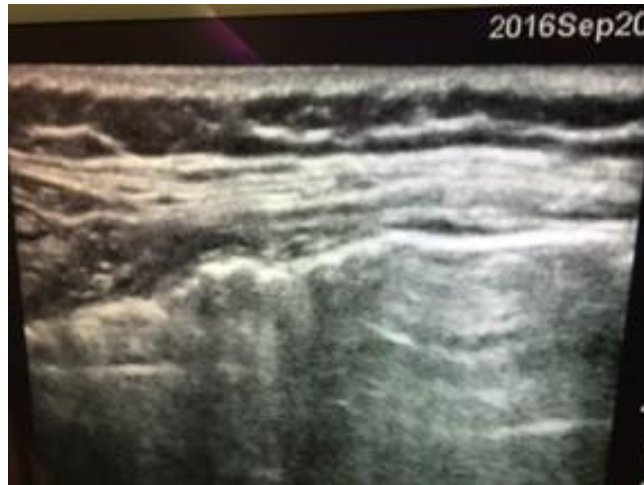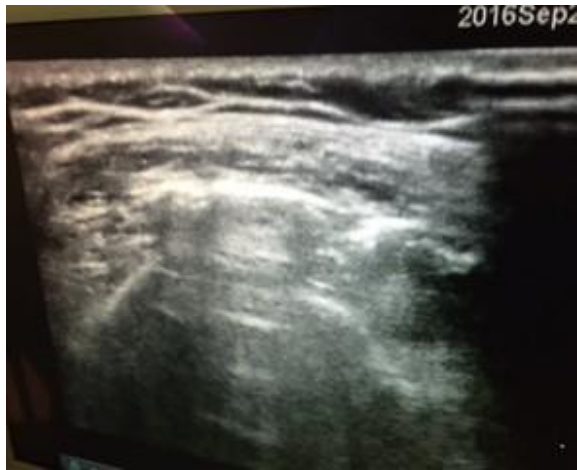Echo doppler Position debout

Position allongée avant ponction



Préparation
introduction de 2 cathelons 16 G, robinet 3 voies
Mousse aetoxusclérol 2% 1/4
2 x 5 cc

Traitement-résultat



Visualisation de l'effet traçant de la mousse

Sclérose complète à J1 déjà

Taille 13 x 9 mm

Pas de complication TE poplitée ou fémorale

Patient asymptomatique